FACULTE DE MEDECINE
BROUSSAIS HOTEL-DIEU
UNIVERSITE PARIS VI

ANNEE 1971 — **THESE** — N° 14

POUR LE

DOCTORAT EN MEDECINE

(Diplôme d'Etat)

PAR

Martin RASOLOMAMPIONONA

Né le 27 juillet 1923 à AMBATOFINANDRAHANA (Madagascar)

PRESENTEE ET SOUTENUE PUBLIQUEMENT LE : . . . . . .

SUR UN CAS D'INFARCTUS DU MYOCARDE SANS OBLITERATION DES TRONCS ARTERIELS CORONARIENS ET AVEC LESIONS HISTOLOGIQUES DES ARTERIOLES CHEZ UNE FEMME DE 30 ANS

Président : M. P. MAURICE, Professeur

EDITIONS MEDICALES 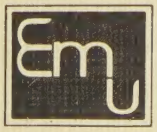 ET UNIVERSITAIRES

40, rue Pascal - PARIS XIIIe

Digitized by the Internet Archive
in 2026

https://archive.org/details/IA41550419_0016

FACULTE DE MEDECINE
BROUSSAIS HOTEL-DIEU
UNIVERSITE PARIS VI

ANNEE 1971

THESE

N°

POUR LE

DOCTORAT EN MEDECINE

(Diplôme d'Etat)

PAR

Martin RASOLOMAMPIONONA

Né le 27 juillet 1923 à AMBATOFINANDRAHANA (Madagascar)

PRESENTEE ET SOUTENUE PUBLIQUEMENT LE : . . . . . .

SUR UN CAS D'INFARCTUS DU MYOCARDE SANS OBLITERATION DES TRONCS ARTERIELS CORONARIENS ET AVEC LESIONS HISTOLOGIQUES DES ARTERIOLES CHEZ UNE FEMME DE 30 ANS

Président : M. P. MAURICE, Professeur

EDITIONS MEDICALES ET UNIVERSITAIRES

40, rue Pascal - PARIS XIIIe

UNIV.
LEIDEN
BIBL.

A la mémoire de ma Mère.

A mon Père.

A ma Femme et à mes Enfants.

Avec toute ma tendresse.

A tous mes Parents et Amis.

A la mémoire de notre regretté Maître

le Professeur P. SOULIE.

A Monsieur le Professeur P. MAURICE.

Qui nous a fait le très grand honneur d'accepter la présidence de cette thèse.

En témoignage de respectueuse reconnaissance.

A Monsieur le Docteur J. FOUCHARD.

Chef de clinique, Assistant des Hôpitaux.

Qui m'a inspiré le sujet de cette thèse et m'a beaucoup aidé dans sa réalisation.

En témoignage de ma profonde gratitude et de mon admiration.

A Messieurs les Docteurs :

M. DECEORGES, Médecin des Hôpitaux.

J. CARLOTTI, Professeur Agrégé.

J. VALTY, Professeur Agrégé.

et à tous les Assistants du Service du Professeur SOULIE.

Qui nous ont dispensé, pendant trois ans, un enseignement cardiologique de grande qualité.

En gage de reconnaissance.

A tous mes anciens Maîtres de l'Ecole de Médecine de Tananarive (Madagascar),

Qui ont guidé mes premiers pas dans la voie passionnante de la médecine.

Avec toute ma gratitude.

A Messieurs les Docteurs :

R. LANÇON.

Ancien Interne des Hôpitaux de Paris.

R. PERIER.

Ancien Interne des Hôpitaux de Paris.

F. METZGER.

Ancien Externe des Hôpitaux de Paris.

Médecins chefs de Service au Centre hospitalier de Bourges.

Qui m'ont beaucoup appris pendant mes
années d'internat dans leurs services.

Avec toute ma reconnaissance.

INTRODUCTION

L'athérosclérose coronarienne est la cause la plus connue et de loin la plus fréquente de l'infarctus du myocarde, et la localisation préférentielle de ses lésions à l'origine des gros troncs rend compte du caractère habituellement massif, systématisé et souvent étendu de la nécrose.

Les travaux anatomiques, de Lenègre et Coll. entre autres, ont bien montré les modalités de l'athérosclérose coronarienne : plaques d'athérome sténosantes, souvent multiples, touchant à des degrés divers un, deux ou trois troncs principaux ; localisation plus fréquente sur le tronc inter-ventriculaire antérieur que sur le tronc droit et la circonflexe.

La manifestation habituelle de la maladie est l'angine de poitrine. L'infarctus du myocarde en est une complication qui peut survenir lorsqu'il y a oblitération totale d'une ou plusieurs grosses branches, soit par développement progressif d'une plaque d'athérome jusqu'à disparition complète de la lumière vasculaire, soit plus souvent par formation d'une thrombose fibrino-cruorique au niveau d'un segment artériel rétréci.

L'évolution lentement progressive de l'athérosclérose permet le développement d'une circulation collatérale inter-coronarienne souvent très efficace, ce qui explique, d'une part, que l'occlusion d'un seul tronc coronaire n'entraîne pas obligatoirement un infarctus, et d'autre part, que même s'il se produit un infarctus, celui-ci n'intéresse en général pas la totalité du territoire vascularisé par l'artère oblitérée.

A l'opposé, dans certains cas d'infarctus myocardique, on ne trouve à l'autopsie que des lésions très discrètes ou même parfois pas de lésions du

tout au niveau des troncs et des grosses branches coronaires. De même, actuellement, avec la pratique de plus en plus étendue de la coronarographie, il arrive quelquefois, dans des cas d'infarctus cliniquement évident de trouver un réseau coronarien normal.

En réalité, l'aspect normal des troncs coronaires à la coronarographie ou à l'examen anatomique n'exclut pas l'existence d'une maladie des petites artères intra-myocardiques, et de fait, des lésions histologiques de ces petits rameaux sont parfois notées dans les infarctus dits à coronaires saines.

En l'absence d'études histologiques, différents mécanismes ont été proposés pour expliquer les infarctus du myocarde sans lésions des troncs coronaires. L'observation que nous présentons nous donnera l'occasion de les passer en revue.

C'est une observation exceptionnelle, concernant un cas d'infarctus myocardique survenu sur un terrain inhabituel, où la coronarographie a été normale. L'évolution malheureusement fatale a permis ultérieurement de confirmer, à l'examen anatomique, l'absence de lésions sur les grands axes coronariens, tandis que l'examen histologique a mis en évidence une artériolite fibreuse diffuse.

OBSERVATION

Madame L. Liliane est une femme de 30 ans, petite et mince, mère d'un garçon de 11 ans, secrétaire médicale, très active, bien règlée, ne faisant pas usage de contraceptifa oraux, fumant 20 cigarettes par jour.

Depuis 1968, elle ressent de temps en temps des douleurs thoraciques sourdes, constrictives, non liées à l'effort, surtout nocturnes, ce qui l'amène à consulter un cardiologue. Celui-ci, après examen et au vu d'un électrocardiogramme normal, conclut à des troubles neuro-végétatifs.

Le 5 mars 1970, elle éprouve au réveil une sensation de lassitude avec bouffées de chaleur, mais se rend quand même à son travail. Vers 15 heures, son malaise s'accentue et entraîne des vomissements. Elle rentre chez elle ; mais dans le métro, elle est prise subitement d'une douleur violente, constrictive, continue, irradiant dans le bras et l'omoplate gauches, accompagnée de sueurs profuses et de tendances lipothymiques. Elle sort du métro, prend un taxi et se rend dans une pharmacie. Le pharmacien appelle Police-Secours qui la conduit à l'Hôtel-Dieu.

L'interne reçoit une femme pâle, inondée de sueurs, souffrant atrocement et vomissant sans arrêt. Il note une tension artérielle basse avec maxima à 75 mm. de mercure. Un électrocardiogramme enregistré immédiatement montre :

- une onde en dôme en D_1, aVL et dans toutes les précordiales, avec image en miroir en D_3 et aVF.
- Une onde Q large en D_1 et aVL, et un aspect QS de V_1 à V_3 (Fig. 1)

Le diagnostic d'infarctus du myocarde antérieur étendu s'impose.

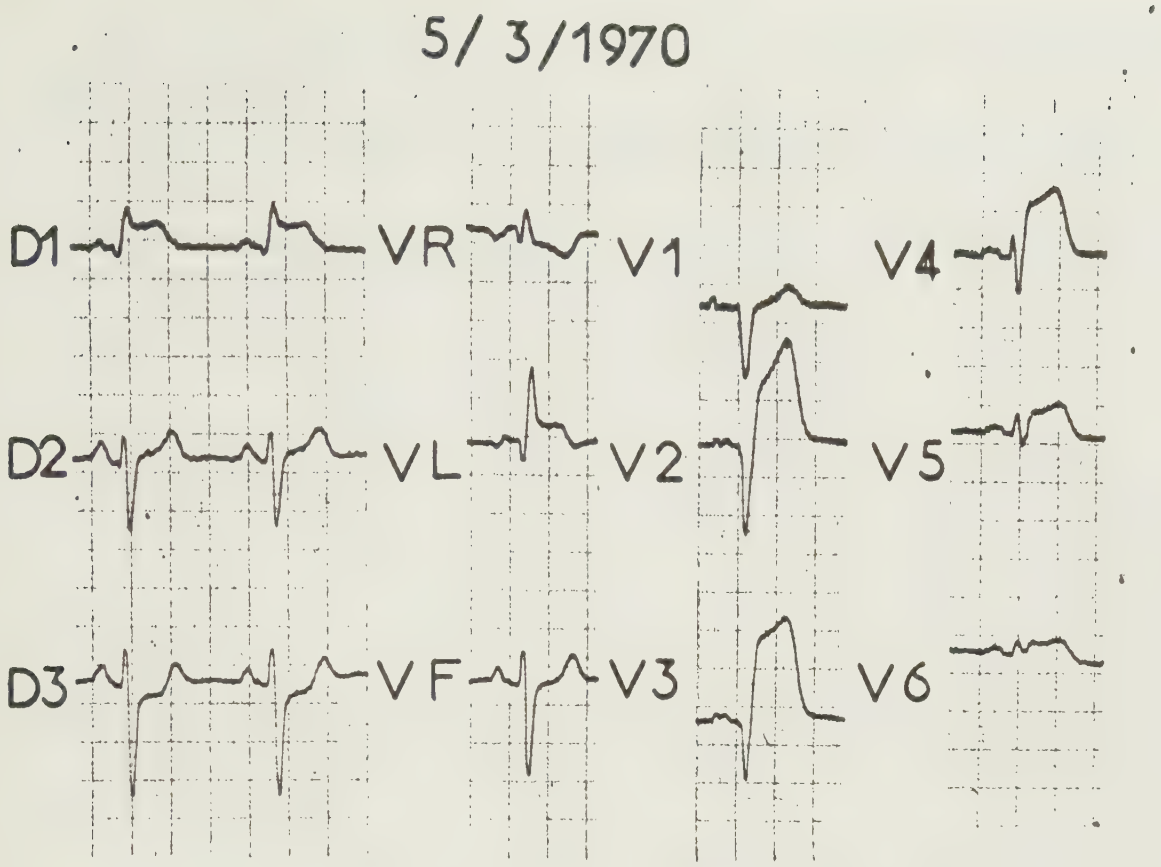

Figure 1

- Onde Q large en D1 et aVL, QS de V1 à V3
- Onde en dôme en D1, aVL et de V1 à V6 avec image en miroir en D3 et aVF.

Infarctus antérieur étendu très récent.

Un traitement d'urgence est mis en route, comportant morphine, héparine, hydrocortisone, aramine.

A 20 heures, le malade est transférée à l'Unité de soins intensifs de l'Hôpital Broussais.

Un nouvel E.C.G. confirme la nécrose antérieure étendue et montre quelques extra-systoles ventriculaires précoces (fig. 2 a).

La température est à 36,4°, la tension artérielle à 115 mm. de Hg. de maxima. Les pouls périphériques sont perçus aux quatre membres.

Le rythme cardiaque est régulier, à 90/minute.

Les bruits du coeur sont normaux. Il existe un galop pré-systolique.

Les poumons sont normaux à l'auscultation et sur la radio faite au lit.

On note une légère hépatomégalie avec léger reflux hépato-jugulaire. Il n'y a ni signes de phlébo-thrombose, ni xanthomes tendineux, ni gérontoxon.

L'interrogatoire a permis de retrouver, comme seuls antécédents :

- une phlébite du post-partum compliquée d'embolie pulmonaire il y a 12 ans ;
- une autre phlébite de membre inférieur il y a 4 ans apparemment sans cause favorisante, précédée d'un épisode pulmonaire associant toux, fièvre, hémoptysie, vraisemblablement de nature embolique.
- Une mère diabétique.

La malade est placée sous surveillance étroite. Le lendemain, la douleur thoracique persiste mais moins intense. La température est à 37,8°. La tension artérielle est à 11/9, le rythme à 130.

Le 7 mars 1970 ; l'E.C.G. montre un rythme sinusal à 120/minute, un bloc de branche droit complet avec axe de QRS à - 90°, signant un trouble grave de la conduction intra-cardiaque (fig. 2 b).

On décide alors de mettre en place une sonde d'entraînement endo-cavitaire. La montée de la sonde déclenche de nombreuses extra-systoles ventriculaires, puis une crise de tachycardie ventriculaire qui cède à un choc électrique. L'appareil, réglé à la demande a la fréquence de 70/minute, n'a pas l'occasion d'entraîner, le rythme propre de la malade étant demeuré constamment supérieur à cette fréquence.

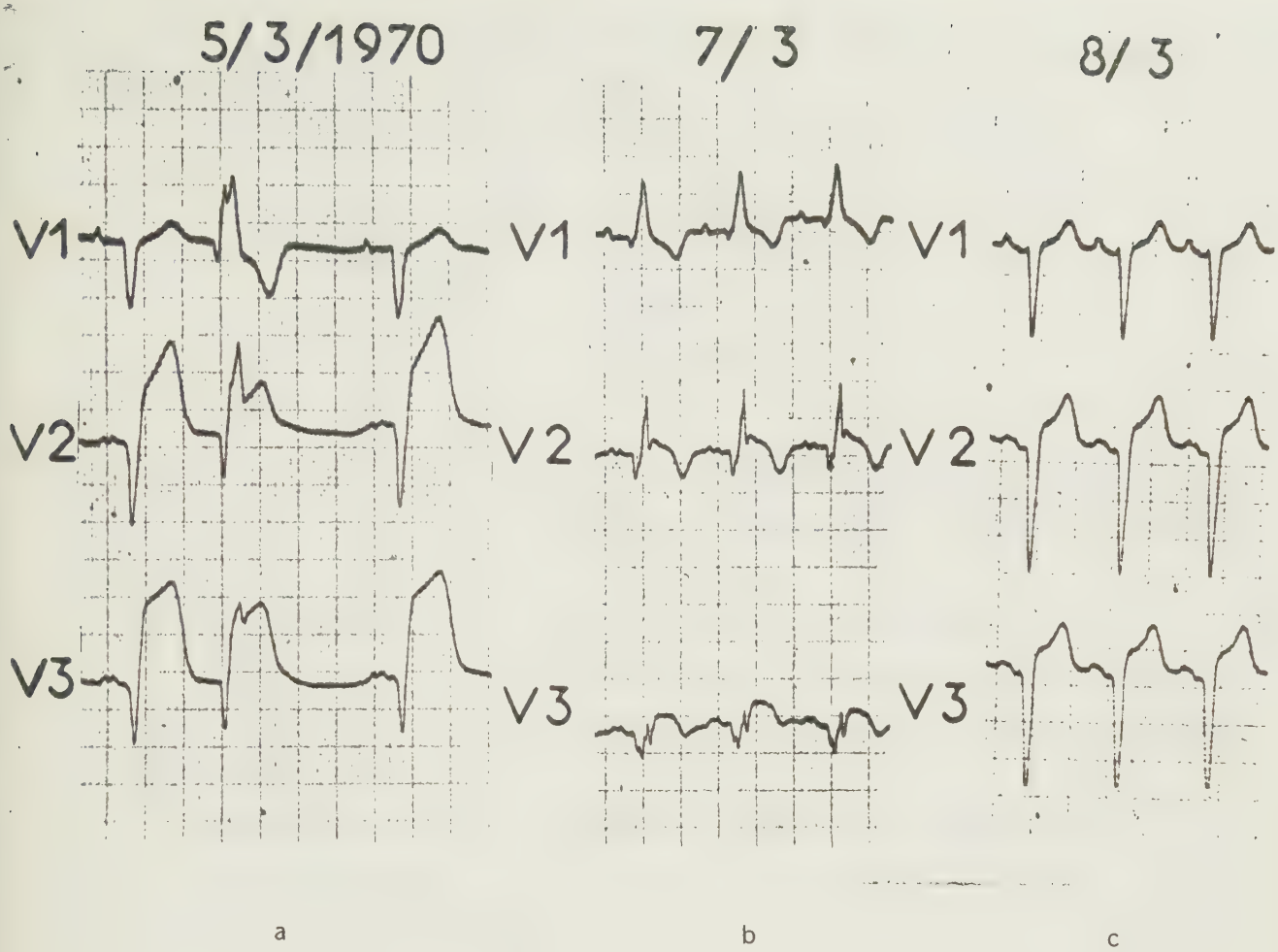

Figure 2

a) - Extra-systoles ventriculaires
b) - Bloc de branche droit complet
c) - Disparition du bloc de branche droit

Le 8 mars 1970 : La douleur a disparu, la température est normale, l'état général meilleur.

La tension artérielle est à 12/9, les pouls à 112/minute.

- Le bruit de galop pré-systolique persiste, mais il n'y a ni frottement péricardique, ni souffle.
- L'hépatomégalie a régressé.
- Sur l'E.C.G., le bloc a disparu (fig. 2 c).
- Le coeur est de volume normal à la radio.

Une hypocoagulabilité franche est difficile à obtenir, malgré des doses d'héparine relativement élevées. Le traitement héparinique est maintenu une semaine avant de passer aux anti-vitamines K.

Le 10 mars 1970, on retire la sonde endo-cavitaire.

L'état de la malade s'améliore de plus en plus, et l'évolution se poursuit sans histoire jusqu'à sa sortie. Elle passe ensuite quatre semaines dans un centre de convalescence.

Voici les principales données des examens de laboratoire :

Le 5 mars 1970 :

Numération globulaire :

G.R.	5.300.000
G.B.	18.000

Transaminases sériques :

SGOT	25 u
SGPT	10 u

Le 6 mars 1970

Protides totaux	73 g./l.
Albumine	41 -
Globulines	32 -
Rapport A/G.	1,30

Electrophorèse :

Albumine :	56 %
Globulines :	
α - 1	6 %
α - 2	9 %
β - 1 / β - 2	12 %
γ	17 %
Lipides totaux	4,80 g./l.
Cholestérol	1,60 -
Triglycérides	0,40 -

Le 7 mars 1970

Transaminases :

SGOT	150 u
SGPT	50 u

Numération - Formule sanguine :

GR	4.400.000
GB	6.000
P.N.	80 %
Lympho	18 %
Mono	2 %
Plaquettes	190.000

V.S.H.

1re heure	48 mm.
2e heure	85 mm.

Le 9 mars 1970

Uricémie	45 mg./l.
Fibrinémie	3 g./l.

A la fin de cette période aiguë, la conclusion est la suivante :

Infarctus du myocarde antérieur étendu :

1 - grave comme en attestent :

- la chute tensionnelle initiale
- l'insuffisance cardiaque précoce :
  - tachycardie, galop, gros foie avec reflux hépato-jugulaire.
- les troubles du rythme et de conduction :
  - extra-systoles ventriculaires,
  - bloc complet de branche droit avec axe gauche.

2 - Particulier par le terrain :

- Femme jeune, non obèse, bien règlée, n'usant pas de contraceptifs oraux, ni diabétique, ni hypertendue, et ne présentant pas de troubles du métabolisme lipidique :
  - avec notion d'examen cardio-vasculaire normal deux ans auparavant.

3 - Avec notion de :

- troubles de la coagulation sanguine : 2 épisodes thrombo-emboliques.
- Tabagisme important : 20 cigarettes par jour.
- Vie très active.

On évoque :

- soit une maladie coronarienne précoce,
- soit une thrombose coronarienne primitive sans lésions pariétales.

E V O L U T I O N :

Peu de temps après sa sortie de la maison de convalescence, en mai 1970, Mme. L. commence à éprouver une dyspnée qui va rapidement croissant, à l'effort et au décubitus. Elle perd l'appétit et maigrit. Elle consulte au début de juin 70 son cardiologue traitant qui lui prescrit un régime sans sel strict et un traitement diurétique et tonicardiaque comprenant :

- aldactone 100 — 2 c. par jour
- lasilix — 1 c. tous les 2 jours
- digitaline — VIII gouttes par jour
- cordarone — 3 c. par jour.

Ce traitement est correctement suivi mais n'amène aucune amélioration.

Le malade vient en consultation à l'Hôpital Broussais le 19/6/70 et y est réhospitalisée le 22/6/70, en état d'insuffisance cardiaque.

Les signes fonctionnels sont importants : dyspnée d'effort, dyspnée de décubitus, scapulalgie à l'effort, oedème discret des chevilles le soir.

On note à l'examen :

- une tension artérielle à 11/8,
- un coeur régulier à 88/minute,
- un galop pré-systolique,
- des poumons normaux à l'auscultation.

A la radioscopie :

- augmentation importante du volume cardiaque, avec cinétique paradoxale de la partie supérieure de l'arc inférieur gauche, sans image nette d'ectasie pariétale.

Sur l'E.C.G.

- rythme sinusal à 88/min.
- AQRS à + 80°
- onde Q en D_1 et aVL et QS de V_1 à V_4,
- sus-décalage persistant du segment ST en V_2, V_3 et V_4.

Donc séquelle d'infarctus myocardique antérieur étendu et troubles de la repolarisation suggestifs d'une ectasie pariétale (fig. 3).

Pour cette malade qui présente une insuffisance cardiaque apparue rapidement à la suite d'un infarctus du myocarde antérieur étendu, où la radioscopie fait état d'une large plage infarcie du ventricule gauche, une solution chirurgicale est envisagée, à savoir la résection de la plage infarcie. Dans le but de préciser l'étiologie de l'infarctus, qui pourrait éventuellement indiquer un geste chirurgical supplémentaire sur l'artère coronaire, une coronarographie est demandée.

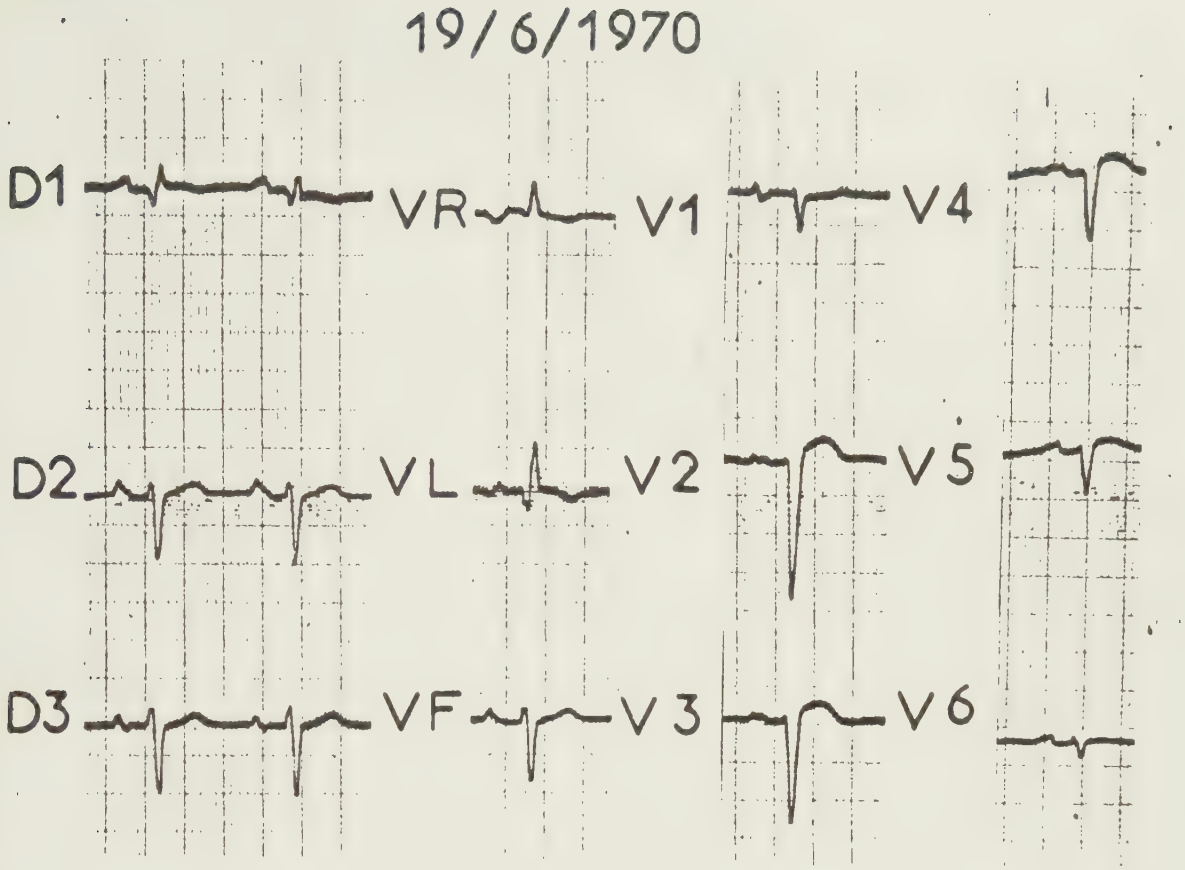

Figure 3

Persistance d'un sus-décalage du segment ST de V2 à V5, 3 mois et demi après l'infarctus, aspect suggestif d'une ectasie pariétale.

Cet examen est fait par le Docteur ECOIFFIER.

En voici le compte rendu :

Fig. 4

En haut : coronaire gauche en OAD.

En bas : coronaire droite en OAG.

Malgré la mauvaise qualité des reproductions photographiques, on note :

- un calibre normal et régulier
- et des branches de divisions normales.

On est frappé par la perméabilité normale des axes coronariens gauches principaux : circonflexe gauche, artère du bord gauche et inter-ventriculaire antérieure qui est relativement grêle mais régulière et qu'on suit jusqu'à la pointe du coeur.

Les septales sont visibles et le retour veineux s'effectue normalement.

A droite : pression coronaire correcte. La coronaire droite est très dominante, atteignant le bord gauche du coeur, à parois régulières; mais on est frappé par un ralentissement circulatoire extrêmement important (4 à 5 fois le temps normal).

Aucun obstacle pariétal n'est visible. Plusieurs incidents ont émaillé cet examen :

- bloc auriculo-ventriculaire à complexes fins, puis rythme idio-ventriculaire qui disparaît après massage cardiaque et perfusion d'isuprel ;
- pour cette raison, il n'a pas été fait de ventriculographie (Fig. 4),
- au réveil, hémiplégie droite massive mais rapidement régressive.

Après la coronarographie, la constatation d'un réseau coronarien normal amène à discuter différentes étiologies, en particulier, d'une part une pathologie des petites artères, d'autre part une thrombose coronarienne avec lyse secondaire du caillot, en fonction notamment des antécédents thrombo-emboliques.

Quoi qu'il en soit l'indication d'une infarctectomie est retenue sur la notion d'insuffisance cardiaque irréductible et le développement rapide et considérable d'une cardiomégalie. Il est en effet probable que la large plage infarcie, vraisemblablement étirée, comme laminée, joue un rôle analogue à celui d'une poche anévrismale.

Le siège antérieur de la plage infarcie, l'absence de troubles de conduction et d'atteinte des piliers de la mitrale, constituent des éléments favorables.

L'intervention est différée au mois de septembre à la demande de la malade.

Fig. 5 a : Radio du 9/3/70

Fig.5 b : Radio du 26/6/70

Fig. 5 c : Radio du 19/9/70

Les trois radios successives (5 : a, b, c,) montrent le développement extrêmement rapide de la cardiomégalie.

Le 7/9/70, la malade rentre de nouveau à l'hôpital pour un bilan pré-opératoire.

Les signes d'insuffisance cardiaque se sont encore majorés :

- anorexie, amaigrissement de 4 kg.
- dyspnée au moindre effort,
- dyspnée de décubitus avec orthopnée,
- oedème malléolaire
- oligoménorrhée.

A l'examen :

- Tachycardie régulière à 120/minute.
- Bruits du coeur sourds avec galop proto-diastolique. Pas de souffle.
- Râles fins aux bases pulmonaires.
- Hépatomégalie dépassant de 4 travers de doigt le gril costal, et reflux hépato-jugulaire.
- A la radio, le volume cardiaque a encore considérablement augmenté par rapport aux clichés antérieurs (fig. 5).

Au bout de quelques jours de repos complet et de traitement tonicardiaque et diurétique intensif, l'état cardiaque et général ne s'améliore que très légèrement.

La malade est transférée à l'Hôpital de la Pitié. Elle est opérée le 24/9/70 par le Professeur Cabrol.

COMPTE RENDU OPERATOIRE :

Infarctectomie sous C.E.C.

- Sternotomie médiane verticale,
- ouverture verticale du péricarde.
- Il existe un épanchement péricardique un peu plus important que d'habitude.
- L'aorte est de volume normal.

Le coeur paraît globalement distendu, et, en particulier, l'oreillette droite et le ventricule droit sont dilatés.

Pose de 2 bourses sur l'oreillette droite.

Mise en place des cathéters veineux cave et artériel fémoral.

Raccordement au circuit extra-corporel.

Mise en route de la C.E.C. qui durera 35 minutes.

Refroidissement de la température à 30°.

Fibrillation électrique du coeur.

Pose d'une sonde de décharge ventriculaire gauche par l'oreillette gauche.

On peut alors basculer le coeur et examiner attentivement tous les axes artériels.

Les artères ne paraissent pas franchement pathologiques au palper et à la vue à travers l'épicarde.

Sur le ventricule gauche on ne découvre pas non plus de plaque fibreuse caractéristique.

Toute la surface de ce ventricule semble recouverte d'une couche musculaire qui ne paraît pas altérée par des zones fibreuses, sauf dans l'angle formé par l'artère inter-ventriculaire antérieure et l'artère circonflexe. A cet endroit, des traînées scléreuses sur la paroi myocardique sont visibles.

On décide d'ouvrir néanmoins le ventricule gauche le long de l'artère interventriculaire antérieure, vers la pointe du coeur. La paroi est épaissie et mesure près d'un centimètre d'épaisseur. Elle est scléreuse et résistante au couteau. Quelques vaisseaux saignent à l'épicarde, mais en profondeur, la paroi est entièrement sclérosée.

On a la surprise de découvrir dans la cavité ventriculaire gauche des caillots granuleux formant une masse assez importante d'environ 2 centimètres de diamètre vers la pointe de coeur. Ces caillots sont adhérents à l'endocarde sur toute une zone blanchâtre que l'on voit se dessiner très nettement. Cette zone s'étend sur la partie antérieure du septum, la face antérieure du ventricule gauche, le long de l'artère interventriculaire antérieure, remontant en arrière jusqu'à 1 cm. de l'artère circonflexe.

Vers la gauche, cette zone s'étend vers la base du pilier supérieur de la valve mitrale.

Elle descend vers la pointe et sur 1 à 2 cm., à la face inférieure du ventricule gauche.

On résèque toute cette zone jusqu'à environ un demi-centimètre du myocarde qui paraît sain. On enlève soigneusement tous les caillots adhérant au septum.

On vérifie les valvules aortique et mitrale qui sont normales.

Fermeture de la brèche ventriculaire gauche par un double surjet d'Ethiflex.

Purge de l'air des cavités gauches par ponction de la racine de l'aorte et de la pointe du ventricule gauche.

Réchauffement de la température à 35°. Arrêt de la fibrillation électrique du coeur.

Défibrillation du coeur au premier choc.

Le coeur repart très lentement et on le stimule immédiatement.

L'E.C.G. est d'abord un peu modifié, puis il est assez rapidement d'aspect normal.

On tente d'arrêter la C.E.C., mais le coeur est totalement inefficace.

On repart alors en perfusion et on va tenter pendant environ 1 heure 15 min. d'obtenir des contractions cardiaques toniques.

Malgré l'emploi de tous les moyens de réanimation, ces essais sont inefficaces.

Finalement, l'injection de doses considérables d'isuprel obtient une tension artérielle à 8 de maxima.

Arrêt de la circulation extra-corporelle.

Ablation des cathéters veineux cave et artériel fémoral.

Fermeture incomplète du myocarde.

Pendant la fermeture pariétale, la tension artérielle malheureusement baisse de nouveau progressivement et inexorablement. Le coeur fibrille. On le défibrille, mais il est de nouveau totalement inefficace.

Il est à signaler que pendant toute la période d'assistance circulatoire, le coeur avait repris un rythme sinusal.

On tente alors le massage externe, mais au bout d'un certain temps, celui-ci devient lui-même inefficace et ne parvient plus à maintenir une tension artérielle suffisante.

Toute réanimation est alors abandonnée.

Fermeture de toutes les incisions.

L'examen anatomique du bloc coeur-poumon est fait par le Docteur Caramanien.

COMPTE RENDU :

Poumon droit : Poids : 580 g.

Il est lourd, congestif, brun violacé. A la coupe, le parenchyme a un aspect de tissu splénique, et au niveau des lobes inférieur et moyen, il existe un oedème hémorragique d'importance moyenne.

La dissection des éléments du hile montre l'artère pulmonaire libre jusque dans ses branches distales. La paroi est fine et sans altération de l'endartère.

Il existe un encombrement bronchique important.

Poumon gauche : Poids : 460 g.

Même aspect macroscopique qu'à droite. A la coupe, l'oedème hémorragique prédomine au niveau du lobe inférieur.

Pas de thrombose artérielle pulmonaire. L'artère pulmonaire gauche est normale. Même encombrement bronchique qu'à droite.

Coeur : Poids : 340 g.

Le coeur apparaît normal et les proportions des cavités sont respectées. Le Ventriculaire gauche occupe les 2/3 de la face antérieure. La voie d'abord chirurgicale, longue de 11 cm. a un tracé parallèle et en dedans du sillon inter-ventriculaire. En bas, elle déborde la pointe ; en haut, elle remonte jusqu'à 1 cm. du sillon inter-auriculo-ventriculaire.

Aucun des points de suture n'a lâché.

Une large zone comprise de part et d'autre de l'incision apparaît blanchâtre et infiltrée de suffusions hémorragiques. Elle s'étend 2 cm. sur le septum, 1,5 cm. vers la paroi antéro-latérale. A ce niveau, la paroi est dépressible, élastique, et s'oppose à la paroi postérieure et au ventricule droit qui ont l'aspect et la consistance habituels.

Sur l'aspect extérieur de la paroi et compte tenu de la zone qui a été réséquée, il est difficile extérieurement de limiter la base d'implantation de l'anévrisme.

Les points enlevés et la cavité ventriculaire gauche ouverte, les limites de la zone fibreuse apparaissent marquées par l'épaisseur de la paroi ventriculaire : on passe brutalement de 16 mm. à 9 ou 10 mm. La paroi est fibreuse, amincie, élastique et très résistante dans la zone intéressée par la nécrose, alors qu'elle est épaissie et constituée de muscle d'apparence normale au niveau de la paroi latérale et surtout postéro-septale qui ont un aspect normal.

Ventricule gauche :

Il est dilaté de façon modérée.

Il a une circonférence de 13 cm. à sa partie moyenne.

Il est surtout étiré, avec une distension du dièdre antéro-septal.

La paroi, fibreuse, est comme laminée et constituée de deux zones sous-endocardiques : 2/3 antérieurs fibreux ; 1/3 externe où il reste, semble-t-il, des fibres musculaires infiltrées de suffusions hémorragiques.

La zone ischémique s'étend en hauteur sur 7 cm. Elle est limitée à la région antéro-apicale.

Les piliers de la mitrale :

Le postérieur est à sa place habituelle. Il est en dehors de la zone ischémique.

a - L'antérieur est formé de deux chefs :

l'antéro-externe d'aspect normal et dont la base d'implantation est aux limites de la résection chirurgicale. Il a un aspect fibreux sur un tiers de la coupe, et subnormal, de teinte plus claire cependant qu'habituellement dans les 2/3 restants. Le chef postérieur, volumineux, est infiltré de zones blanchâtres disposées en couches parallèles dans ses 2/3 internes.

b - Le pilier postérieur, situé en dehors de la zone fibreuse, est à distance de la résection chirurgicale. Il est infiltré de zones blanchâtres à la coupe. Ses deux chefs accessoires sont grêles.

L'aspect de l'endocarde :

Il est recouvert, dans la zone juxta-anévrismale laissée en place par le chirurgien, d'épaississements jaune ivoire qui tapissent les colonnes charnues, mais prédominent dans l'angle antéro-septal et sur toute la partie du septum intéressée par la nécrose.

Des éléments cruoriques très adhérents recouvrent la partie basse du septum et ce qui reste de la pointe.

Au total, l'anévrisme était antéro-septo-apical, situé en-dessous et en avant des piliers de la mitrale mais débordant à leur niveau. La résection a été volontairement incomplète, restant à distance des limites de la zone ischémique.

Oreillette gauche ouverte :

Elle est de volume normal. Ses parois mesurent 3 mm. d'épaisseur. L'auricule est libre. L'endocarde est tapissé d'un revêtement nacré de disposition régulière.

L'orifice mitral admet facilement deux doigts, et l'anneau a une circonférence de 95 mm.

La grande valve a une étoffe normale et souple, de surface régulière, seulement infiltrée de taches d'athérome à sa base d'implantation. Elle s'affronte parfaitement avec la petite valve, d'étoffe normale et d'aspect habituel. Les cordages sont normaux.

Les piliers ont été décrits avec le ventricule gauche.

Oreillette droite ouverte :

Elle est de volume normal (celui d'un gros abricot).

Elle a une circonférence de 12 cm. Les muscles pectinés sont hypertrophiés. Les parois mesurent en moyenne 3 à 4 mm. d'épaisseur.

L'endocarde est blanc, lisse, nacré.

La tricuspide admet facilement deux doigts. L'anneau a une circonférence de 9 cm. Les trois valves sont souples, translucides. Les cordages sont fins et les piliers normaux.

Ventricule droit ouvert :

Circonférence à la hauteur de l'éperon de Wolf : 10 cm.

Il n'est pas dilaté et ses parois ne dépassent pas 5 mm. d'épaisseur.

La crête supra-ventriculaire est peu marquée, comme les colonnes charnues.

A la coupe, le myocarde a l'aspect habituel.

L'orifice pulmonaire est bicuspide, constitué d'une large valve antérieure, large de 27 mm., haute de 12 mm. Le tissu valvulaire est très fin, translucide, avec des nodules très discrets au niveau de leur bord libre. Les deux commissures sont au même niveau, sans ébauche d'un troisième.

L'artère pulmonaire initiale apparaît macroscopiquement normale. L'apaisseur de ses parois ne dépasse pas 1 mm.

L'aorte :

L'orifice est formé de 3 sigmoïdes.

L'anneau mesure 7,5 mm. Les trois cuspides sont égales, larges de 23 à 24 mm., hautes de 12 mm. en moyenne. Elles s'affrontent parfaitement.

Les orifices coronariens sont à leurs places habituelles.

L'aorte initiale, large de 6 cm., ne présente aucune lésion d'athérome.

L'aorte thoracique présente de très fines irrégularités : épaississements inférieurs ou égaux à 1 mm., roses et translucides.

Les coronaires :

Le tronc commun et antérieur est court, inférieur à 1 cm., et de calibre voisin de 1,5 mm. Il se bifurque en une interventriculaire antérieure de calibre moindre qui, dans son premier centimètre, est libre, toute la zone d'aval ayant été comprise dans la résection chirurgicale, et une circonflexe de petit calibre et normale, donnant une artère du bord gauche.

Il n'y a aucune plaque d'athérome sur le réseau coronarien gauche.

La coronaire droite est de bon calibre, supérieur à 1,5 mm., parfaitement normale. Elle donne un rameau auriculaire droit et une branche rétroventriculaire que l'on suit, puis se termine en une inter-ventriculaire postérieure sans aucune altération. La circonflexe droite arrive aux limites de la gauche, en ayant gardé un calibre notable.

Donc, les trois troncs coronariens, et réserve faite de l'interventriculaire antérieure pour laquelle on ne dispose que d'un segment tout proximal, ne montrent aucune altération.

Conclusion :

- Infarctus antéro-septo-apical
- Résection chirurgicale limitée
- Troncs coronariens normaux
- Décès en fin d'intervention
- Bicuspidie pulmonaire.

H I S T O L O G I E

(Docteur Caramanian)

POUMON DROIT - POUMON GAUCHE.

On y trouve des altérations identiques :

- d'une part, des lésions de poumon cardiaque : oedème alvéolaire, congestion, dilatation des branches artérielles et veineuses,
- d'autre part, des altérations des parois vasculaires.

Les branches artérielles intra-pulmonaires (artères musculaires et artérioles), présentent un épaississement de leur paroi, essentiellement une endartérite notable. Les branches veineuses intra-pulmonaires sont également altérées. Leur paroi est épaissie fortement ; leur lumière est rétrécie.

OREILLETTE DROITE :

Paroi d'épaisseur normale.

Péricardite inflammatoire. Léger épaississement par endroits de l'endocarde.

A l'intérieur du myocarde, quelques petites zones scléreuses en petites étoiles.

Certaines petites branches coronariennes intra-myocardiques présentent un épaississement dans leur paroi avec endartérite notable.

VENTRICULE DROIT :

Le péricarde présente également des lésions inflammatoires.

L'endocarde est le siège d'un épaississement scléreux modéré.

Surtout à l'intérieur du myocarde, on note de petites zones scléreuses en étoiles, certaines assez étendues.

Les petites branches coronariennes intra-myocardiques présentent pour certaines d'entre elles un épaississement avec endartérite fibreuse et réduction notable de la lumière.

Il a cependant été vu à l'intérieur du muscle ventriculaire droit 2 ou 3 obstructions fibreuses complètes des petites branches coronariennes intra-myocardiques.

OREILLETTE GAUCHE :

Les lésions histologiques sont identiques à celles de l'oreillette droite avec surtout une sclérose intra-myocardique en petites plages et une endartérite d'un certain nombre de petites branches coronariennes intra-myocardiques.

VENTRICULE GAUCHE :

Il est le siège de lésions très importantes touchant essentiellement le muscle, les petites branches coronariennes intra-myocardiques. On note également une péricardite légèrement inflammatoire et un épaississement endocardique fibreux. Le myocarde du ventricule gauche est le siège de lésions scléreuses importantes que l'on peut schématiser en deux aspects :

a - dans la zone de l'infarctus il s'agit d'une sclérose diffuse en grandes plaques, très étendue, assez ancienne.

b - A la périphérie cependant de cette plaque scléreuse, on note quelques aspects de dilatation capillaire avec images de tentatives de revascularisation du myocarde.

A distance de la grande plaque fibreuse, dans le reste du ventricule gauche, on note des zones scléreuses étendues, nombreux petits infarctus myocardiques microscopiques. Ceci dans toutes les parois du ventricule gauche.

Les branches coronariennes intra-myocardiques du ventricule gauche sont très altérées ; un certain nombre d'entre elles sont peu atteintes ; cependant elles sont épaissies avec sclérose de la média, sclérose intimale, réduction de la lumière.

Un certain nombre de ces petites branches artérielles coronariennes intra-ventriculaires gauches sont tellement altérées par la sclérose de la média

et l'apaississement de l'intima que leur lumière est minime. Quelques-unes mêmes de ces petites branches intra-myocardiques sont totalement oblitérées par un processus fibreux qui semble être plutôt en rapport avec une maladie pariétale sclérosante des petites branches coronariennes intra-myocardiques qu'avec une thrombose cruorique ; cependant, sur le vu des lésions, on ne peut pas, en certaines zones, éliminer formellement une thrombose ancienne des petites branches coronariennes intra-myocardiques par une thrombose cruorique secondairement transformée en sclérose.

C O N C L U S I O N

Par opposition aux gros troncs coronariens qui ont un aspect normal, l'histologie montre une atteinte à type de coronarite fibreuse entraînant une endartérite coronarienne, surtout au niveau du ventricule gauche et uniquement localisée aux petites branches intra-myocardiques.

En certains endroits cette endartérite fibreuse aboutit à une obstruction totale d'un segment de petite branche coronarienne intra-myocardique. L'ensemble de ces petites obstructions semble expliquer, d'une part l'infarctus myocardique étendu ainsi que la diffusion au reste du myocarde des petites plaques scléreuses diffuses. Cette coronarite fibreuse avec endartérite coronarienne des petites branches se retrouve au niveau de toutes les cavités cardiaques mais elles prédominent nettement dans le ventricule gauche.

C O M M E N T A I R E S

Cette observation comporte deux singularités :

- la première est le caractère inhabituel du terrain.

- La deuxième, sur laquelle portera essentiellement notre étude, est l'aspect normal à la coronarographie du réseau artériel coronarien, confirmé ultérieurement par l'examen anatomique, tandis que l'histologie fait la preuve d'une endartérite fibreuse sténosante des artérioles intra-myocardiques, diffuse mais prédominant au niveau du ventricule gauche, avec par endroits des lésions de thrombose organisée.

I - LA QUESTION DU TERRAIN

On connait la rareté de l'infarctus du myocarde chez la femme jeune, en période d'activité génitale, et les cas observés sont habituellement attribués à une athérosclérose coronarienne précoce en rapport avec ses facteurs prédisposants bien connus : diabète, hypertension artérielle, obésité, troubles du métabolisme des lipides, hérédité de maladie coronarienne, goutte, tabagisme, stress.

Cartier, dans sa thèse consacrée aux infarctus myocardiques de la femme avant la ménopause, n'a pu en réunir que 9 observations dans les archives de trois grands services de cardiologie parisiens correspondant à des périodes respectives de 20, 10 et 5 ans. Ce chiffre est 24 fois plus faible que celui des cas masculins pour la même tranche d'âge, et représente 2,1 % des cas féminins.

Malossane, Garcin et Préveirand, sur un ensemble de statistiques mondiales totalisant 88.416 infarctus myocardiques, trouvent 2,9 % des cas chez les sujets âgés de 20 à 40 ans, dont seulement 3 % de femmes.

Lenègre et Himbert, dans une statistique personnelle de 658 cas d'infarctus, ne notent aucun cas féminin avant 30 ans, et trouvent seulement 7 % entre 30 et 40 ans.

Dans toutes ces études, les facteurs prédisposants habituels sont constamment retrouvés. Il existe cependant de rares exceptions. Ainsi, dans la série de 231 infarctus myocardiques féminins de Weinreb, German et Rosenberg, deux femmes âgées de moins de 50 ans n'avaient aucun facteur de risque. De même 3 cas d'infarctus du myocarde d'Eliot et Bratt ont été observés chez des femmes de moins de 40 ans, non diabétiques non hypertendues et sans troubles du métabolisme lipidiques.

II - LE PROBLEME DES INFARCTUS DU MYOCARDE A TRONCS CORONAIRES SAINS

- Les infarctus du myocarde sans oblitération anatomique des troncs coronariens sont relativement fréquents, mais il existe dans presque tous les cas des lésions d'athérosclérose tronculaires plus ou moins sténosantes. Leur fréquence varie largement d'une statistique à l'autre, de 2,9 % (7/234) pour Froment et Coll. (1960) à 39,3 % (105/267) pour Wang, Bland et White (1948). Lenègre, Froment, Himbert, Normand et Perrin (1961), dans leur série de 472 infarctus, en trouvent 38, soit 8 %. Les mêmes auteurs, confrontant 20 statistiques mondiales échelonnées de 1928 à 1960 totalisant 2.797 cas d'infarctus, en ont relevé 402, soit 14,4 %.

Mais en fait, il ne s'agit pas là du problème en vue qui est celui des infarctus myocardiques à troncs coronaires normaux à l'étude macroscopique ou à la coronarographie. Les cas sont beaucoup plus rares, mais leur fréquence est difficile à situer car dans les statistiques, il n'est pas fait de distinction précise entre les infarctus sans occlusion et les infarctus sans lésions pariétales coronariennes. Les auteurs semblent surtout tenir compte de la perméabilité des coronaires et considèrent comme normales celles qui ne présentent que des lésions pariétales discrètes, incapables de réduire, de façon significative la lumière vasculaire.

Compte tenu de cette remarque, on peut mentionner quelques observations où l'état normal des coronaires est affirmé :

- 11 des 37 cas d'infarctus sans oblitération coronarienne de Friedberg et Horn (1939), encore que dans cette statistique la nécrose myocardique soit purement histologique dans 5 cas.

- 5 cas de Barboni et Tumiotto (1954) parmi 15 infarctus sans occlusion coronarienne
- 24 cas de Lenègre, Froment et Coll. (1961),
- 3 cas d'Eliot et Bratt (1968) d'infarctus sous-endocardique.

En ce qui concerne les infarctus du myocarde à coronarogramme normal, les observations sont encore plus exceptionnelles,

- 2 cas de Proudfit sur 198 infarctus myocardiques explorés (1966),
- 1 cas d'Ecoiffier, Facquet et Coll. sur 77 examens (1969)
- 6 cas de Campeau sur 71 examens, cependant sans publication des documents recueillis (1970)
- 1 cas de Sidd et Coll. (1970).

A ce propos, il convient de préciser que pour pouvoir affirmer un aspect normal des artères coronaires, il faut une technique impeccable, un examen complet comportant des clichés pris sous diverses incidences, la nécessité d'identifier toutes les branches principales, et surtout une grande expérience.

Les auteurs, notamment Likoff et Campeau, signalent parmi les pièges de la coronarographie :

- la non visualisation d'une lésion, surtout si elle est isolée et située à une bifurcation artérielle,
- la possibilité de variantes anatomiques difficiles à distinguer des images pathologiques,
- de très petites modifications pariétales pouvant aisément passer inaperçues comme seuls témoins d'une thrombose suivies de recanalisation,
- l'impossibilité de visualiser les altérations de la micro-circulation (limite de la méthode),
- les obstacles fonctionnels (spasme) pris pour des occlusions organiques.

Ces auteurs vont même jusqu'à souligner la possibilité de discordance entre les données de l'opacification et celles de l'examen anatomique, par sous-estimation des lésions à la coronarographie.

Sans prendre position pour une technique (sélective de Sones, sus-sigmoïdienne de Nordenström, et techniques dérivées), il est certain que seule une

étude dynamique, avec préférence de nombreux auteurs pour le radio-cinéma, est capable de réduire les risques d'erreurs et permet une interprétation valable.

L'étiologie des infarctus du myocarde à troncs coronaires normaux pose des problèmes difficiles, et les divers mécanismes invoqués pour les expliquer comportent presque toujours une part d'hypothèse.

Pour la plupart des auteurs (Friedberg et Horn, Lenègre et Froment) les infarctus myocardiques à troncs coronaires sains surviennent presque toujours sur une lésion cardiaque pré-existante : hypertension artérielle, cardiopathies mitro-aortiques, gros coeurs idiopathiques. En fait, notre propos se limite aux infarctus à troncs coronaires normaux vérifiés par coronarographie ou examen anatomique, sans cardiopathie pré-existante.

Dans ce cadre, il est nécessaire de distinguer les possibilités théoriques des faits dûment observés, les causes d'infarctus des causes d'angor bien que le recoupement soit très large, enfin et surtout les facteurs directement responsables des facteurs favorisants ou associés.

Dans un souci d'abord pratique du sujet et de référence à la physiopathologie, on peut grouper les causes possibles sous quatre rubriques principales :

1 - Altérations anatomiques des petites artères coronaires.

2 - Phénomènes anatomiques réversibles, c'est-à-dire thrombose avec lyse secondaire du caillot.

3 - Anomalies du contenu : troubles hématologiques et désordres métaboliques.

4 - Phénomènes purement fonctionnels :

- baisse du flux coronarien,
- occlusion spasmodique des coronaires.

1 - LESIONS HISTOLOGIQUES DES PETITES ARTERES CORONAIRES

L'importance du rôle joué par une pathologie artériolaire dans le déterminisme de l'infarctus du myocarde est diversement appréciée par les auteurs. Et si ce mécanisme est souvent évoqué, les observations histologiques de lésions artériolaires isolées sont en fait très rares.

Barboni et Tumiotto, faisant une étude histologique minutieuse dans 7 cas d'infarctus sans lésions des troncs coronaires, à l'exception de discrètes plaques d'athérosclérose intimales, trouvent, dans tous les cas, des lésions des petits rameaux intra-myocardiques qui, pour eux, s'intègrent dans le cadre de l'athérosclérose.

Ce sont des lésions de fibrose, avec prolifération des fibres collagènes, épaississement des parois et parfois hyalinisation de la média, la lumière vasculaire étant soit réduite à une mince fente excentrée, soit dans certains cas, complètement oblitérée. Ils font de ces lésions le substratum anatomique des infarctus sans oblitération des troncs coronaires. Mais comme ces lésions sont diffuses, présentes aussi bien dans les zones nécrosées que dans les autres territoires myocardiques, ils font intervenir des facteurs déclenchants d'ordre vaso-moteur (spasme).

Pour Lenègre et Coll., ces lésions sont inconstantes. Ils n'en ont trouvé que dans 12 de leurs 38 cas d'infarctus sans occlusion coronarienne proximale, 11 fois avec une cardiopathie pré-existante (5 hypertensions artérielles, 3 cardiopathies mitro-aortiques, 3 cardiomégalies idiopathiques), une seule fois isolée, sous la forme d'une véritable artériolite nécrosante.

James décrit des lésions spécifiquement artériolaires, histologiquement très voisines de celles trouvées par Barboni et Tumiotto, mais qui se rencontrent exclusivement dans les maladies neuromusculaires héréditaires à tropisme

cardiaque (maladie de Friedreich, maladie Marfan, dystrophie musculaire progressive, cardiomégalie familiale). Il souligne la rareté de l'infarctus du myocarde dans ces maladies, contrastant avec la quasi-constance des lésions artériolaires.

Hirsh ne reconnait pas l'existence d'une athérosclérose des petites artères, mais fait jouer un rôle physiologique et physiopathologique important aux shunts artérioveineux de la micro-circulation.

Himbert, Phitoussi et Lenègre (1959) signalent que des lésions artériolaires, notamment des thromboses, s'observent dans de nombreux infarctus dus à l'occlusion des gros troncs. Aussi les lésions histologiques sont-elles souvent difficiles à identifier avec précision, une occlusion d'origine pariétale pouvant ressembler à une thrombose, si bien qu'il peut être parfois impossible de reconnaître la nature primitive ou secondaire des lésions artériolaires.

Enfin, pour Himbert : Phitoussi et Lenègre, l'infarctus myocardique massif, isolé, étendu est très rare, sinon inconnu, en dehors de l'occlusion significative des troncs coronaires.

---

2 - PHENOMENES ANATOMIQUES REVERSIBLES OU THROMBOSE AVEC LYSE SECONDAIRE DU CAILLOT

Des cas d'infarctus myocardique par thrombose coronarienne apparemment primitive ont été observés. Ils sont très rares. Himbert, Bourdarias, Iris et Lenègre (1963) en ont rapporté 3 cas et n'ont pu trouver que trois autres observations vraiment démonstratives dans la littérature.

Ces infarctus ont un caractère anatomo-clinique assez précis :

- prédilection de la thrombose pour l'artère interventriculaire antérieure et tendance précoce à la reperméabilisation ;
- infarctus massif et étendu à tout le territoire de l'artère thrombosée, du fait de l'absence de suppléance anastomotique, se compliquant de thrombose murale et d'anévrisme ventriculaire,
- évolution grave vers l'insuffisance cardiaque plus ou moins rapidement fatale.

Les trois cas d'Himbert et Coll., ont été observés chez des hommes âgés respectivement de 28, 53 et 56 ans, tous grands fumeurs (20 à 30 cigarettes par jour). Les artères coronaires ont été macroscopiquement normales, mais l'histologie a révélé une légère sclérose intimale. La thrombose trouvée dans l'artère interventriculaire antérieure était à différents stades de recanalisation et d'organisation.

Le mécanisme de la thrombose sur des parois artérielles apparemment saines est mal connu. Néanmoins, dans certains cas, on peut incriminer des facteurs favorisants tels que :

- propension à la maladie thrombo-embolique, comme dans le cas de notre malade,
- polyglobulie ou hyperplaquettose,
- usage de contraceptifs oraux chez les femmes jeunes. Ces drogues agissent, soit en révélant des troubles lipidiques héréditaires latents, comme dans les 3 cas d'infarctus rapportés par J.L. De Gennes et Coll. et le 1er des deux cas publiés par Bernal, soit par action directe sur le mécanisme de la coagulation, comme cela semble le cas chez la deuxième malade de Bernal.

Le mécanisme de la disparition du caillot conduit à des hypothèses.

René Marie (1896) parlant des infarctus sans oblitération des troncs coronaires, avait déjà imaginé que le caillot responsable pouvait "se mortifier, subir des modifications régressives et finalement disparaître".

Actuellement, on avance l'hypothèse de lyse secondaire du caillot par un processus de fibrinolyse spontanée. Cette notion de lyse est un phénomène général, bien établie en ce qui concerne les embolies pulmonaires.

Bory, Djiane, Poggi, Serradimigni et Audier dans un récent travail, apportent, par des angiopneumographies répétées, la preuve de la lyse du caillot dans 11 des 12 cas d'embolie pulmonaire qu'ils ont suivis. Dans 5 cas, la normalisation de l'artériogramme permet de penser que la lyse a été totale.

Il est vraisemblable qu'un thrombus, aussi bien qu'un embol au niveau d'une artère coronaire, subisse le même sort.

Campeau retient cette pathogénie, non seulement dans trois cas d'infarctus d'origine embolique survenus sur des coeurs "malades" (2 valves de Starr mitrales, 1 rétrécissement aortique cathétérisé par voie gauche), mais aussi dans trois autres cas sans cardiopathie pré-existante.

Ruegsegger, frappé par la ressemblance anatomique entre les infarctus humains sans occlusion coronarienne, habituellement de petite taille et localisés aux zones sous-endocardiques de la pointe, et les infarctus rudimentaires obtenus par traitement fibrinolytique (plasmine) des thromboses coronariennes expérimentales chez les chiens, pense que cette ressemblance n'est pas le fait du hasard, mais d'une fibrinolyse spontanée chez l'homme. Depuis son étude, l'utilisation des agents fibrinolytiques en clinique et la preuve de leur efficacité permet de souscrire pleinement à son opinion.

---

3 - ANOMALIES DU CONTENU

LES DESORDRES HEMATOLOGIQUES

Le rôle de divers facteurs peut être discuté.

- LA POLYGLOBULIE, à elle seule, ne semble pas capable de provoquer un infarctus du myocarde. Celui-ci est en effet pratiquement inconnu au cours des cardiopathies cyanogènes où l'on trouve parfois des chiffres très élevés de globules rouges.

La polyglobulie ne joue qu'un rôle favorisant dans la formation d'une thrombose sur des lésions d'athérosclérose habituellement pré-existantes. Dans l'observation récemment publiée par Motté et Coll., où un infarctus du myocarde a révélé une polyglobulie secondaire à un cancer du rein, il existait une thrombose fraîche de la coronaire droite, très légèrement athéromateuse. Ainsi que nous l'avons signalé précédemment, la polyglobulie rejoint le problème des thromboses.

- L'ANEMIE est une circonstance fréquemment retrouvée à l'origine d'angors, voire d'infarctus, mais il existe toujours des lésions d'athérosclérose importantes et l'anémie n'a qu'un rôle adjuvant.

Beaucoup plus intéressant est le cas d'infarctus observé au cours d'une DREPANOCYTOSE chez un jeune Noir de 29 ans rapporté par Oliveira et Norma Gomez Patino (1963). L'infarctus, non diagnostiqué cliniquement, s'est terminé par une mort subite. L'autopsie a montré des coronaires normales et les séquelles de l'infarctus sous forme de fibrose sous-endocardique prédominent dans la région Septale. Mais à l'histologie on a trouvé de nombreuses cellules falciformes dans les artères coronaires, de multiples occlusions artériolaires par des cellules falciformes agglutinées et par des micro-thrombi plus ou moins

organisés. C'est donc l'agrégation des cellules falciformes dans la microcirculation qui est directement responsable de la nécrose myocardique.

On peut en rapprocher l'observation de Bouvier et Coll. mais elle concerne seulement un angor.

- LES TROUBLES METABOLIQUES :

Un certain nombre d'infarctus et d'angors sont observés au cours des intoxications oxycarbonées, le plus souvent chez des sujets ayant une maladie coronarienne.

Ainsi est suggérée l'hypothèse de troubles métaboliques à l'origine d'infarctus du myocarde à troncs coronaires sains.

Eliot et Bratt, recherchant l'étiologie de douleurs angineuses chez 15 femmes de moins de 40 ans, non diabétiques, non hypertendues et sans troubles du métabolisme lipidique, leur ont fait une coronarographie qui était normale dans tous les cas. Mais il ont trouvé une courbe de dissociation anormale de l'oxyhémoglobine chez 14 des 15 malades, tandis qu'une seule parmi les 15 femmes-témoins avait la même anomalie. Ils ont fait le rapprochement que la plupart des femmes malades fumaient. Si toutes souffraient d'angor, trois sont décédées ultérieurement et avaient les signes anatomiques d'infarctus sous-endocardique, avec artères coronaires normales tant à l'examen macroscopique qu'à l'histologie. Chez trois femmes qui avaient cessé de fumer, la courbe de dissociation de l'oxyhémoglobine était redevenue normale au bout d'un mois, tandis que chez 5 autres, elle demeurait anormale. Les études spectrographiques et électrophorétiques de l'hémoglobine semblent prouver que les anomalies observées ne sont pas liées à la carboxyhémoglobine ni à une hémoglobinose. Comme on voit, beaucoup d'inconnues demeurent, mais ces faits conduiront peut-être un jour à la mise en évidence du ou d'un des rôles du tabac comme facteur d'angor.

Quoi qu'il en soit, une voie est ouverte, qui consiste à rechercher au niveau du métabolisme cellulaire le mécanisme intime de certains angors et infarctus. Et à ce sujet, les observations de Ségal, Likoff et Kasparian d'une part et de Neill d'autre part, méritent d'être signalées, bien que concernant des cas d'angine de poitrine et non des infarctus.

Ségal et Coll. constatant des coronarogrammes normaux chez 15 femmes souffrant d'angine de poitrine avec modifications électrocardiographiques typiques, invoquent comme cause la plus vraisemblable de ces troubles, une anomalie de diffusion ou d'utilisation de l'oxygène au niveau du myocarde.

Neill rapporte l'observation d'une femme de 48 ans, souffrant d'angine de poitrine, qui a une coronarographie normale. Même en période non douloureuse, le coeur produit des lactates qui sont retrouvés dans le sang du sinus coronaire, ce qui signe, à coup sûr, l'anoxie myocardique.

Toutefois, il s'agit là du témoin de la souffrance cellulaire myocardique et non de la cause.

Dans le même ordre d'idée, il nous paraît intéressant de mentionner les expériences de Mustard et Coll. qui obtiennent des infarctus myocardiques chez les porcs en perfusant de l'adénosine diphosphate (ADP.) dans une artère coronaire. On sait que l'ADP. provoque l'agrégation des plaquettes. Les animaux sacrifiés tout de suite après la fin de la perfusion montrent de multiples microthrombi plaquettaires au niveau des artérioles coronaires. Chez ceux sacrifiés 4 ou 5 heures plus tard, il n'y a plus d'agrégats plaquettaires, mais, par contre, un infarctus dans le territoire de l'artère perfusée, sans lésions du tronc coronaire. L'agrégation plaquettaire est donc rapidement réversible, mais les dommages myocardiques qu'elle a provoqués sont définitifs. Sachant que l'ADP. est un métabolite de la contraction musculaire, on peut se demander si, dans certaines conditions cliniques, par exemple au cours de l'effort, une libération importante d'ADP. ne puisse pas induire une agrégation plaquettaire dans un territoire myocardique limité.

Glynn et Mustard ont d'ailleurs montré que l'agrégation des plaquettes peut aussi se produire dans beaucoup d'autres circonstances, notamment par contact de ces éléments avec du collagène libre, de la thromboplastine tissulaire (libérée au niveau d'une lésion pariétale), des complexes antigène-anticorps, des particules virales, des cristaux d'acide urique.

Mais il est évident que des recherches plus poussées sont encore nécessaires avant que ces études expérimentales ne débouchent sur un intérêt pratique.

---

4 - CAUSES PUREMENT FONCTIONNELLES

L'insuffisance coronarienne fonctionnelle est le mécanisme le plus fréquemment invoqué pour expliquer les infarctus du myocarde sans oblitération coronarienne tronculaire. Mais il s'agit, pour la majorité des auteurs, notamment Friedberg et Lenègre, d'une cause adjuvante sur une base lésionnelle.

Deux mécanismes surtout sont avancés à l'origine de l'insuffisance coronarienne fonctionnelle :

- d'une part la brusque chute du débit coronarien quelle qu'en soit la cause,
- d'autre part des troubles vaso-moteurs variés, dont le spasme coronarien, qui relèvent d'une activité vaso-motrice exagérée, éventuellement en rapport avec un stress.

Bien entendu, les angors, voire les infarctus comportant une part fonctionnelle ne nous retiendront pas, tels ceux observés au cours du rétrécissement aortique serré, des myocardiopathies.

- Dans le cadre de l'insuffisance fonctionnelle par chute du débit, la cause la plus fréquente et surtout la mieux admise d'infarctus myocardique, du moins avec les réserves signalées précédemment, est l'embolie pulmonaire.

On sait qu'à côté d'une chute du débit coronarien par réduction du lit vasculaire pulmonaire et collapsus, certains auteurs ont invoqué un réflexe pulmo-coronarien, ou encore le rôle vaso-constricteur de substances métaboliques toxiques (sérotonine, bradykinine) dues à l'anoxie myocardique, sur les vaisseaux coronaires.

L'infarctus consécutif siège le plus souvent, mais pas toujours, sur la paroi postérieure du ventricule gauche.

Le retentissement cardiaque des embolies pulmonaires a été beaucoup étudié.

Les lésions anatomiques ont été décrites par Hamburger et Saphir (1932), Friedberg et Horn (1939), Donzelot et Meyer Heine (1940), Laubry et Lenègre (1940) et bien d'autres.

Il ne s'agit, en général pas, de vrais infarctus, mais de lésions microscopiques diffuses d'apoplexie hémorragique ou séreuse, sans nécrose véritablement étendue, et auxquelles Laubry et Lenègre ont donné le nom d'apoplexie myocardique.

Les observations précises d'infarctus véritables sont rares.

Friedberg et Horn attribuent à l'embolie pulmonaire 12 de leurs 37 cas d'infarctus sans oblitération coronarienne.

Currens et Barnes trouvent 4 infarctus myocardiques pour 30 embolies pulmonaires mortelles, Dack et Coll. 3 pour 41. Lenègre et Coll. 5 pour 277.

Tricot, Nogrette et Martin ont publié récemment deux observations d'infarctus du myocarde, sans oblitération des troncs coronariens, consécutifs à une embolie pulmonaire. Le diagnostic d'infarctus postérieur a été soupçonné sur l'E.C.G. Dans le premier cas il y avait un infarctus massif et circonférentiel du ventricule gauche, des artères coronaires perméables mais avec de rares plaques d'athérome.

Dans le 2e cas, c'était un infarctus sous-endocardique postérieur, et il y avait un petit rétrécissement athéromateux à l'origine de l'artère interventriculaire postérieure.

Ces observations confirment le rôle favorisant indiscutable de l'embolie pulmonaire sur un substratum anatomique consistant en plaques d'athérome certes discrètes.

Lenègre et Coll. signalent pourtant dans leur série, un cas d'infarctus myocardique consécutif à une embolie pulmonaire, survenu sur un coeur normal pesant 220 g.

D'autres causes de chute du débit coronarien ne sont que des facteurs favorisants, tels le choc, le collapsus, l'hémorragie, les crises de tachycardie prolongées.

On a fait intervenir des réflexes viscéro-coronariens pour expliquer les infarctus observés au cours des syndromes abdominaux aigus (pancréatite aiguë, infarctus mésentérique etc...) En fait, il semble s'agir d'une insuffisance coronarienne fonctionnelle aiguë déclenchée par le collapsus et le choc qui accompagnent souvent ces maladies.

- Reste la question du stress et de la vaso-motricité coronarienne,

Les angors déclenchés par un stress émotionnel sont bien connus. Pour Raab, ils seraient dus à une libération massive de catécholamines au niveau du myocarde, par stimulation cortico-hypophysaire.

Les catécholamines augmenteraient les besoins du myocarde en oxygène que n'arriverait pas à satisfaire un apport sanguin même non diminué. Ce mécanisme est à rapprocher de celui des angors au cours des phéochromocytomes.

Pour d'autres auteurs, le stress agirait par l'intermédiaire d'un sapsme coronarien, dont la réalité est bien établie par les observations coronarographiques.

Sewell a montré expérimentalement chez le chien l'importance de ce phénomène, et avance que c'est la conjonction d'un spasme et d'une athérosclérose coronarienne qui est la cause habituelle de l'infarctus.

Pour Hirsh, les phénomènes vaso-moteurs induits par un stress présentent le maximum d'acuité au niveau de la micro-circulation et peuvent aboutir à un infarctus myocardique. Il base son opinion sur des expériences faites chez les rats. Ces animaux, soumis à un stress intense (faradisation), développent au bout de quelques jours de véritables infarctus myocardiques.

Bien entendu, il est difficile de transposer de l'animal à l'homme, et on n'admet généralement pas que des phénomènes vaso-moteurs purement fonctionnels puissent occasionner des infarctus du myocarde en l'absence d'un support organique. Cependant, Levy vient de rapporter deux observations étonnantes de lésions myocardiques rapidement mortelles déclenchées, dans un cas par une forte émotion, dans l'autre par une grande douleur morale.

Dans le premier cas, il n'y avait pas eu d'E.C.G. et l'autopsie n'avait fait état que de fines striations hémorragiques dans une zone limitée de la paroi antérieure du coeur.

Dans le second, il y avait un infarctus sous-endocardique étendu, Les coronaires n'avaient présenté, dans les deux cas, que de discrètes lésions d'athérosclérose. On n'en reste pas moins frappé par l'évolution léthale très rapide et la discrétion des lésions coronariennes.

En définitive, si les désordres fonctionnels ont incontestablement un rôle adjuvant, il n'est pas d'observations absolument probantes de leur rôle exclusif.

On doit enfin signaler que des aspects électrocardiographiques typiques de nécrose myocardique ont été observés au cours de désordres hydro-électrolytique importants, très rapidement réversibles après leur correction. (Shugoll). Ce sont là des faits exceptionnels, mais qui soulignent la nécessité d'une grande rigueur dans le diagnostic d'infarctus du myocarde.

---

5 - DEUX CAUSES EXCEPTIONNELLES D'INFARCTUS DU MYOCARDE SANS LESIONS DES ARTERES CORONAIRES RESTENT A SIGNALER

- LA CONTUSION MYOCARDIQUE :

C'est généralement par l'intermédiaire d'une lésion artérielle, suivie secondairement de thrombose, que les traumatismes provoquent des infarctus du myocarde. Mais la contusion simple du coeur peut occasionner un hématome myocardique, avec ou sans rupture, qui se traduit cliniquement comme un infarctus (Himbert et Lenègre).

- LA THROMBOSE DES VEINES CARDIAQUES est une cause exceptionnelle d'infarctus hémorragique qui ne peut être reconnue qu'à l'autopsie.

Lake fait état de 5 cas qui, sauf un, sont secondaires à une lésion broncho-pulmonaire (cancer, actinomycose).

Le dernier a posé un diagnostic médico-légal.

Rywlin et Coll. en ont rapporté deux cas, dont la cause est restée inconnue. Ils ont pu obtenir des lésions semblables par ligature du sinus coronaire.

Pour clore ce chapitre, rappelons que notre malade avait présenté un infarctus du myocarde à troncs coronaires sains mais avec lésions d'artériolite fibreuse.

Les observations de ce type sont indiscutablement très rares, et, à notre connaissance, seules celles de Barboni et Tumiotto répondent à la nôtre.

Comme chez les malades de Barboni et Tumiotto, il existe aussi des altérations artériolaires dans les territoires myocardiques non infarcis. Il

est pourtant parfaitement possible d'éliminer, du moins dans notre cas, une myocardiopathie primitive ou secondaire, sur la notion d'examen cardio-vasculaire normal peu de temps avant l'infarctus, et sur l'absence de stigmates d'une maladie systémique inflammatoire (collagénose) ou de surcharge (amylose, hémochromatose).

Si l'on évoque les antécédents thrombo-emboliques de notre malade et les doses importantes d'héparine nécessaires pour obtenir une hypo-coagulabilité franche, on est tenté d'envisager le rôle, au moins associé, d'une thrombose.

Ainsi que nous l'avons vu, certains aspects histologiques de thrombose organisée peuvent être confondus avec des lésions d'endartérite ayant oblitéré les vaisseaux.

En définitive, malgré une base lésionnelle microscopique indiscutable, l'étendue et la gravité de l'infarctus suggèrent un mécanisme associé. Nous formons l'hypothèse d'une thrombose avec lyse secondaire du caillot, bien que nous ne puissions pas en apporter la preuve.

Quant à la tentative de traitement effectuée, il est intéressant de signaler les conditions de l'intervention. Malgré l'imprécision concernant l'étiologie de cet infarctus à coronarographie normale, la décision opératoire a été prise, d'une part sur le caractère irréductible de l'insuffisance cardiaque malgré des doses hebdomadaires de digitaline supérieures à 1 mg., et le déclin de l'état général, d'autre part sur la notion de bons résultats obtenus par plusieurs chirurgiens grâce à la résection de larges zones akinétiques de la paroi ventriculaire gauche.

L'échec est vraisemblablement dû à l'étendue même de l'infarctus, à la diffusion des lésions artériolaires et à la date tardive de l'intervention.

C O N C L U S I O N

Un cas d'infarctus du myocarde a été rapporté. Il concerne une femme de 30 ans, sans cardiopathie pré-existante. L'évolution a été gravissime, avec, en phase aiguë, insuffisance cardiaque, troubles de conduction, extra-systoles ventriculaires, et secondairement une insuffisance cardiaque totalement irréductible conduisant à une infarctectomie.

Cette observation nous a permis de faire trois remarques :

1 - L'infarctus du myocarde peut s'observer chez une femme jeune, en période d'activité génitale, en dehors des facteurs habituellement retrouvés à l'origine de l'athérosclérose précoce (diabète, hypertension artérielle, obésité, troubles du métabolisme, lipidique, usage des contraceptifs oraux).

2 - Le dépistage des infarctus sans oblitération coronarienne, notion classiquement établie par de nombreuses études statistiques d'anatomie macroscopique, est désormais rendu possible, du vivant des malades, par la coronarographie. Mais la rigueur qui préside à l'examen et à l'interprétation des images doit être très sévère.

3 - Il est exceptionnel qu'un infarctus à troncs coronariens normaux s'observe en dehors d'une cardiopathie pré-existante. Ceci nous amène à discuter les étiologies possibles :

1) Altération anatomique des petites artères coronaires.
2) Phénomènes anatomiques réversibles, c'est-à-dire thrombose avec lyse secondaire du caillot.
3) Anomalies du contenu, soit troubles hématologiques et désordres métaboliques.

4) Phénomènes purement fonctionnels (chute du débit coronaire, spasmes).

5) Enfin, deux causes exceptionnelles : contusion myocardique et thrombose des veines cardiaques.

En ce qui concerne notre malade, si une base anatomique sous forme de lésions histologiques des artérioles constitue l'élément objectif de la discussion étiologique, il paraît difficile de ne pas envisager un facteur surajouté, une thrombose suivie d'une lyse secondaire du caillot avec vraisemblance.

oOo

Vu, le Président de Thèse :

Professeur P. MAURICE

Vu, le Doyen de la Faculté :

Professeur MILLIEZ

Vu et Permis d'Imprimer :

Le Recteur de l'Académie de Paris

R. MALLET

B I B L I O G R A P H I E

1 - J. BAILLET et M. POTIER. -

Coronariens à coronaires sains.
Conc. Méd. 90-52. 1968.

2 - F. BARBONI et G. TUMIOTTO. -

Sulla patogenesi dell'infarto cardiaco senza occlusione coronarica.
Arch. patol. e. clin. méd. 31-353. 1954.

3 - A. BERNADOU. -

Les accidents vasculaires des polyglobulies.
GM. de France. 76-14. 1969.

4 - P. BERNAL. -

Accidents coronariens au cours de traitement par les stéroïdes anovulatoires.
Conc. méd. 96-26, 5.577. 1969.

5 - J.C. BERNARD, J. OUGIER. Ch. LAVERDANT, J.P. FOURCADE. -

L'infarctus du myocarde de l'adulte jeune : aspects cliniques, étiologiques et médico-légaux.
Arch. mal. du coeur. 54-8. 891. 1961.

6 - I. BOR. -

Myocardial infarction and ischaemic heart disease in infants and Children.
Arch. Dis. Childh. 44-268. 1969.

7 - M. BORY, P. DJIANE, L. POGGI, A. SERRADIMIGNI et M. AUDIER. -

Evolution angiographique des embolies pulmonaires aiguës (à propos de 12 cas).
Arch. des mal. du coeur et vais. 63-7. 1970.

8 - J.B. BOUVIER, A. THENOT, J. PASSERON, R. MOLINARD et F. PEBAV-PEKOUBA. -

Ischemie myocardique au cours d'une drépanocytose chez un sujet de 22 ans.
Soc. méd. H.P. séance du 17/5/68.

9 - L. CAMPEAU. -

Myocardial infarction with normal selective coronary arteriograms.
Am. Heart. 79 (1), 139-141. 1970.

10 - F.M.M. CARTIER. -

L'infarctus du myocarde chez la femme avant la ménopause.
Thèse Paris 1962.

11 - R. COSBY, F.A.A.C. and M. BERGERON. -

Electrocardiographic changes in Carbon monoxide poisonning.
Am. J. of. Card. 11-93. 1963.

12 - J.L. DE GENNES, G. TURPIN, J. TRUFFERT. -

Accidents vasculaires majeurs au cours de traitement contraceptif oral et découverte rétrospective d'une hyperlipidémie idiopathique.
A propos de 9 cas.
La Presse méd. 78-12, 54. 1970.

13 - R.S. ELIOT, F.A.C.C., and G. BRATT. -

The paradox of myocardial ischemia and necrosis in young women with normal coronary arteriograms.
Relation to abnormal hemoglobin oxygen dissociation.
Am. J. card. 23-633. 1969.

14 - J. FACQUET. J. ECOIFFIER, Y. GROSGOGEAT, J. VACHON, P. ROCHE, D. FACQIET et M. NIVET. -

La coronarographie par opacification sus-sigmoïdienne. A propos de 77 cas.
Com. Sté. méd. Hôp. Paris. 12/12/69.

15 - C.K. FRIEDBERG and H. HORN. -

Acute myocardial infarction not due to coronary artery occlusion.
J. A.M.A. 112, 1.675. 1939.

16 - GLYN (M.F.) and MUSTARD, (J.F.). -

Platelets and thrombosis.
An. Int. méd. 64-715. 1966.

17 - GONIN A., DELAY J., AMIEL M., NORMAND J., BOBET A. et JANIN A. -

Confrontation clinique et radiologique dans l'athérosclérose coronarienne à propos de 200 coronarographies.
Com. Sté Fr. Cardiol. 20/12/70.

18 - HARTMAN M., BAXLEY W., JONES W., DODGE H. and EDWARDS S. -

Surgical intervention in chronic post infarction cardiac failure.
Circl. 39, Sup. 1-91. 1969.

19 - J. HIMBERT et J. LENEGRE. -

L'infarctus du myocarde.
1 vol. Ed. Sandoz. Paris. 1967.

20 - J. HIMBERT. -

L'atteinte cardiaque dans les myopathies.
Revue Prat. XX, N° 2, 1970.

21 - J. HIMBERT, A. PHITOUSSI et J. LENEGRE. -

Les causes de l'infarctus du myocarde (étude anatomique d'après 828 autopsies).
Bul. mém. de la Soc. Hôp. Paris 75-693. 1959.

22 - J. HIMBERT, J.B. BOURDARIAS, L. IRIS et J. LENEGRE. -

Thromboses artérielles coronaires apparemment primitives.
Bull. mem. Soc. méd. Hôp. Paris : 114-5. 1963.

23 - J. HIMBERT, G. GOGLIN et J. LENEGRE. -

Anémie et cardiopathies ischémiques.
Bull. mém. Soc. Méd. Hôp. Paris : 116-1. 1965.

24 - HIRSH S. -

Les rôles des petites artères coronaires dans la pathogénèse de l'infarctus du myocarde.
Act. méd. Scand. 138 : 449-456. 1950.

25 - T.N. JAMES. -

Pathology of small coronary arteries.
Am. J. Card. Vol. 20 p. 679. 1967.

26 - R. JOSEPH. -

Les lésions cardiaques d'origine traumatique.
Thèse Lyon. 1963.

27 - A. KAGAN, AM LYSIC, N. STERNBY and AM. VIERT. -

Coronary artery thrombosis and the acute attack of coronary heart disease.
The Lancet T 2 N° 7.580-1.202. 1968.

28 - H. KAUFMANN. -

Sur certains cas d'infarctus du myocarde sans oblitération des artères coronaires.
L'apoplexie myocardique.
Thèse Paris 1941.

29 - KAY J., DUNNE E., KROHN B., TSUGI, H. REDINGTON J., MENDEZ A., DYKSTRA P. and MAGIDSON O. -

Left ventricular excision, exclusion or plication for akinetic areas of the heart.
J. Thor., c.-v. Surgery 59-139. 1970.

30 - LAJOS T., MONTES M., BUNNEL I., GREENED, FALSETTI H. et SCHIMERT G. -

Resection of myocardial infarction ; clinical and pathologic studies.
J. Thor. CV. surgery 60-L96. 1970.

31 - LAKE. -

Cardiac vein thrombosis with myocardial hemorrage.
Am. Heart j. 55 : 157. 1958.

32 - LAUBRY CH. et SOULIE P. -

Les maladies des coronaires.
1 Vol. Masson Ed. Paris 1950.

33 - LENEGRE J., HIMBERT J., FROMENT R., NORMAND J. et PERRIN A. -

L'infarctus myocardique sans occlusion des artères coronaires.
Act. card. et angéio. - intern : 10 N° 5. 1961.

34 - LEVY A. -

Les accidents coronariens fonctionnels d'allure organique parfois mortels.
La Presse méd. 78. N° 28. 1970.

35 - LIKOFF W., SEGAL B.L. and KASPARIAN H. -

Paradox of normal selective coronary arteriograms in patients considered to have unmistakable coronary heart disease.
New Engl. J. Méd. 276 : 1.063. 1967.

36 - MALOSSANE H., GARCIN J.N., PREVEIRAND A. -

Infarctus du myocarde chez un homme de 27 ans.
Lyon médical, 217. (2) : 1.719-26. 1967.

37 - Marie (RENE). -

L'infarctus du myocarde et ses conséquences : Ruptures, plaques fibreuses, anévrismes du coeur.
Thèse Paris 1896.

38 - MARTIN (P.N.). -

L'apoplexie myocardique et la question des infarctus sans oblitération coronarienne.
Thèse Lyon. 1945 - 1946.

39 - MOTTE J. CLAUVEL JP. WAYNBERGER M., PERRAULT M. et CHELLOUL N. -

Thrombose coronarienne avec troubles du rythme mortels compliquant une polyglobulie secondaire à un cancer du rein.
La Presse méd. du 27/3/68, p. 719.

40 - MUSTARD JF, ROWSEL HC. and MURPHY EA. -

Reversible platelet agregation and myocardial ischemia.
Circul. : 30-111-23. 1964.

41 - MYASNIKOW A.L. -

Myocardial necroses of coronary and non coronary genesis.
The Am. J. card. : N° 4 - 435. Vol. 3, april 1964.

42 - NEILL WA, KASSEBAUM DG. and JUDKINS MP. -

Myocardial ischemia as the basis for angina Pectoris in a patient with normal coronary arteriograms.
New Engl. J. of méd. : 279-2 ; 789, 1968.

43 - OLIVEIRA E. and NORMA GOMEZ PATINO. -

Falcemic cardiopathy.
Report of a case.
Am. J. card. 21 : 686-88. A963.

44 - PERRIN A. et LOIRE. -

Les myocardiopathies primitives non obstructives, essai de classification.
Rev. Prat : XX. N° 2, p. 227.

45 - PROUDFITT W., SHIREY and SONES F.Jr. -

Selective cine coronary arteriography ; correlation with clinical findings in 1.000 patients.
Circ. 33-901. 1966.

46 - RAAB W. -

Emotional and sensory stress factors in myocardial pathology.
Am. H. J. 72 : 538-564. 1966.

47 - RUEGSEGGER P., NYDIC I., ABARQUEZ R., REICHEL F., CLIFFTON EE. and LA DUE S. FAAC.

Effect of fibrinolytic (Plasmin) therapy on the physiopathology of myocardial infarction.
Am. J. card. 6 : 519. 1960.

48 - RYWLIN A.M., GREENBERG J.J., HERSCHEL W., GORDON, PICCINNI J.C. and LEHR D. -

Hemorragic myocardial infarction due to cardiac vein thrombosis.
Am. J. card. 21 : 269. 1968.

49 - SAPHIR O., OHRINGER L., and WONG R. -

Changes in the intramural coronary branches in coronary arteriosclerosis.
Arch. path. 62 : 159. 1956.

50 - SEWELL W.H. -

Coronary spasm as a primary cause of myocardial infarction.
Angeiol. 17/1/66.

51 - SIDD J., KEMP H., and GORLIN R. -

Acute myocardial infarction in a nineteen year old student in the absence of coronary obstructive disease.
New Engl. J. med. 282 - 1.306. 1970.

52 - SHUGOLL G.I. -

Transient QRS. changes simulating myocardial infarction associated with shock, and severe metabolic stress.
Am. heart. J. 74-3 - 402. 1967.

53 - STEIN P.D. and Al. -

Coronary artery blood flow in acute pulmonary embolism.
Am. J. Card. : 21 : 32-37. 1968.

54 - TRICOT R., NOGRETTE P. et MARTIN E. -

Infarctus du myocarde consécutif à une thrombose artérielle pulmonaire sans oblitération coronarienne.
Soc. méd. Hôp. Paris. 116=14. 1.461. 1965.

55 - WEINREB H., GERMAN E., ROSENBERG B. -

Study of myocardial infarction in women.
Annals on int. med. 46-285. 1957.

oOo

48 - RYWLIN A.M., GREENBERG J.J., HERSCHEL W., GORDON, PICCIONI J.C. and LEER D. -

Hemorragic myocardial infarction due to cardiac vein thrombosis.
Am. J. card. 21 : 269. 1968.

49 - SAPHIR O., GURINGER L., and WONG R. -

Changes in the intramural coronary branches in coronary arteriosclerosis.
Arch. path. 62 : 159. 1956.

50 - SEWELL W.H. -

Coronary spasm as a primary cause of myocardial infarction.
Angiol. 17/1/66.

51 - SIDO J., KEMP H., and COELIN R. -

Acute myocardial infarction in a nineteen year old student in the absence of coronary obstructive disease.
New Engl. J. med. 282 - 1.306. 1970.

52 - SHUGOLL G.I. -

Transient QRS. changes simulating myocardial infarction associated with shock, and severe metabolic stress.
Am. heart. J. 74-3 - 402. 1967.

53 - STEIN P.D. and Al. -

Coronary artery blood flow in acute pulmonary embolism.
Am. J. Card. : 21 : 32-37. 1968.

54 - TRICOT R., MOGRETTE P. et MARTIN E. -

Infarctus du myocarde consécutif à une thrombose artérielle pulmonaire sans oblitération coronarienne.
Soc. méd. Hôp. Paris. 116=14. 1.461. 1965.

55 - WEINREB H., GERMAN E., ROSENBERG B. -

Study of myocardial infarction in women.
Annals on int. med. 46-283. 1957.

oOo